

گزارش موردی

یک مورد نادر از انسداد روده باریک

مریم عزیززاده^۱ (M.D)، ستاره سلطانی^۲ (M.D)، رضا دبیری^۱ (M.D)، حامد آزادبر^۱ (M.D)، داریوش پهلوان^{۳*} (M.D)

۱- گروه داخلی، مرکز آموزشی پژوهشی و درمانی کوثر، دانشکده پزشکی، دانشگاه علوم پزشکی سمنان، سمنان، ایران

۲- گروه جراحی، مرکز آموزشی پژوهشی و درمانی کوثر، دانشکده پزشکی، دانشگاه علوم پزشکی سمنان، سمنان، ایران

۳- مرکز تحقیقات عوامل اجتماعی تعیین کننده سلامت، دانشکده پزشکی، دانشگاه علوم پزشکی سمنان، سمنان، ایران

چکیده

انسداد روده باریک تنها در ۰.۵٪ موارد به دنبال فتق‌های داخل شکمی اتفاق می‌افتد ولی می‌تواند در بیش از ۵۰٪ موارد منجر به مرگ و میر شود. هرنی ترانس امتنال بسیار نادر بوده و حدود ۴-۱٪ از کل فتق‌های داخل شکم را شامل می‌شود و بنابراین علت بسیار غیر متحتملی برای انسداد روده باریک به شمار می‌رود. ما در این مقاله یک آقای ۶۹ ساله را گزارش کردیم که با علائم انسداد روده باریک به اورژانس مراجعه کرده بود. در لاپاراتومی یک سگمان ملتهب از روده باریک که در سوراخ موجود در انتوموم بزرگ گیر افتاده بود مشاهده گردید. این گزارش به دلیل نادر بودن مورد و تاکید بر در نظر داشتن علل نادر انسداد روده به خصوص در افراد بدون سابقه جراحی یا ضربه به شکم اهمیت دارد.

واژه‌های کلیدی: انسداد روده باریک، فتق‌های داخل شکمی، هرنی ترانس امتنال، گزارش مورد

مقدمه

انسداد روده باریک یک مشکل شایع پزشکی است که منجر به ۲۲۴۱۰۵ تا ۳۴۴۰۸۰ مورد بستری در سال در آمریکا شده است.

شایع‌ترین علت آن باندهای چسبیده داخل شکمی است که به دنبال لاپاروتومی‌های قبلی ایجاد می‌شود. سایر علل شامل بیماری کرون، تئوپلازی‌ها، رادیاسیون، تنگی‌های مادرزادی، ولولوس، اجسام خارجی، سنگ‌های صفراوی، فتق‌ها (هرنی‌ها) و... می‌باشند [۲،۱].

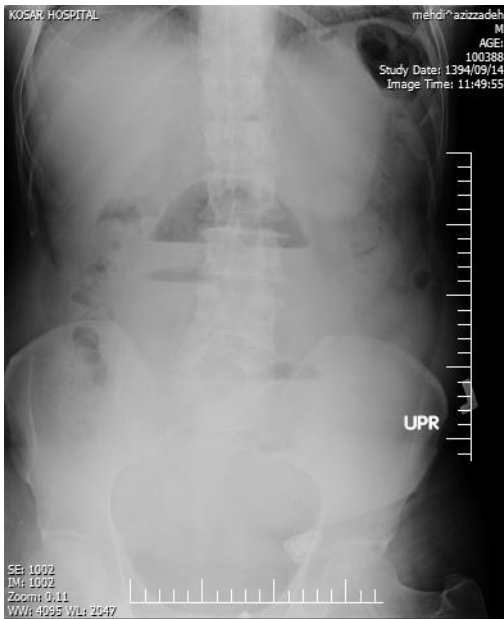
هرنی به نفوذ قسمتی از احشاء شکم به داخل یک سوراخ یا فضا اطلاق می‌شود که به دو نوع کلی تقسیم می‌شوند:

۱- خارجی (بیرون‌زدگی از دیواره شکم)

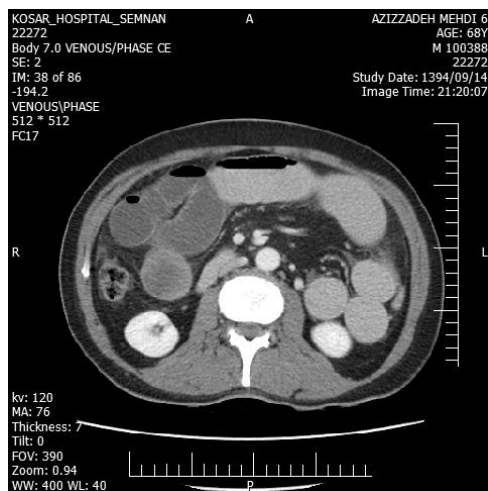
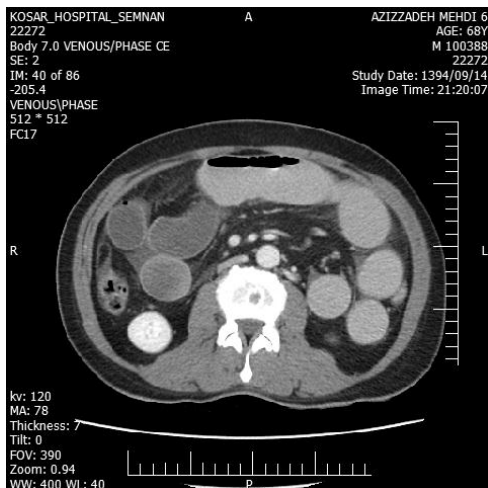
۲- داخلی (بیرون‌زدگی در داخل محوله شکم)

هرنی‌های داخلی یا ناشی از آنومالی‌های ارثی هستند و یا اکتسابی ایجاد می‌شوند. آنومالی‌های ارثی در دوران جنینی رخ می‌دهند و منجر به ایجاد سوراخ‌هایی در مزاتر پری‌سکال، روده کوچک، کولون عرضی، سیگموئید و یا حتی در انتوموم و مناطق غیر معمول دیگر می‌شوند که در بزرگسالی احتمال گیر افتادن روده در آن‌ها وجود دارد. نوع اکتسابی به عنوان عارضه جراحی‌های داخل شکم یا تروما می‌تواند رخ دهد [۳]. هرنی‌های داخلی نادر هستند و علت حدود ۵٪ از انسدادهای روده را تشکیل می‌دهند [۳]، ولی اگر به موقع درمان نشوند بیش از ۵۰٪ احتمال مرگ و میر وجود دارد [۴]. ترانس امتنال هرنی ۴-۱٪ کل هرنی‌های داخلی را تشکیل

(شکل ۲) که مطرح‌کننده باند چسبیده و یا با احتمال بسیار کم هرنی داخلی بود.



شکل ۱. عکس رادیولوژی ساده ایتاده شکم، سطوح مایع - هوا



شکل ۲. CT Scan شکم با کنتراست خوراکی، کلاسترینگ ژوژنوم در سمت چپ و بالای تصاویر

می‌دهد [۵] و بنابراین علت بسیار نادری برای انسداد روده در نظر گرفته می‌شود.

این case report گزارش علائم انسداد حاد روده باریک به دلیل ترانس امتال هرنی می‌باشد. با وجود جستجوی فراوان ما فقط ۴ مورد تقریباً مشابه در منابع مختلف (literature) پیدا کردیم [۹،۸،۷،۶].

گزارش مورد

بیمار آقای ۶۹ ساله بود که با درد مختصر شکم و احساس نفخ و تهوع به اورژانس مرکز آموزشی، پژوهشی و درمانی کوثر سمنان مراجعه کرد. این علائم از یک روز قبل از مراجعه ایجاد شده و به تدریج تشدید یافته بود. بیمار از دردی با ماهیت کولیکی و هم‌چنین عدم دفع گاز و مدفوع از روز قبل شکایت می‌کرد. هم‌چنین در بررسی سوابق بالینی وی، مصرف ۳۰ ساله انواع قرص‌های آنتی‌اسید به دلیل دیس‌پپسی و جراحی فتق اینگوئینال چپ در دو ماه قبل که بهبودی کامل یافته بود ذکر می‌کرد و سابقه ضربه، عفونت‌های شدید شکمی و جراحی داخل شکم دیگری نداشت.

در معاینه فیزیکی بیمار تب نداشت. اسکار جراحی در ناحیه اینگوئینال چپ به چشم می‌خورد. شکم نرم و در اطراف ناف تندرست مختصری وجود داشت ولی توده‌ای در لمس شکم احساس نشد. صداهای روده تشدید یافته بود. در یافته‌های آزمایشگاهی افزایش مختصری در گلبول‌های سفید دیده شد. الکترولیت‌ها نرمال بودند. رادیوگرافی ساده شکم در حالت ایستاده سطوح مایع - هوای متعدد با فواصل بالای ۲ سانتی‌متر را نشان داد که به نفع انسداد روده باریک بود. (شکل ۱).

برای بیمار لوله نازوگاستریک گذاشته شد و سرم، آنتی‌اسید و آنتی‌بیوتیک پروفیلاکسی تجویز گردید و CT Scan با تزریق کنتراست خوراکی محلول در آب جهت تشخیص محل انسداد و پاتولوژی احتمالی درخواست گردید. CT شکم نشان‌دهنده clustering قسمتی از ژوژنوم بود.

در نتیجه لاپاراتومی به موقع مهم‌ترین مسئله ظن بالینی به این علل نادر است [۱۲]. در موارد سابقه جراحی قبلی شکم و تروما توجه به هرنی‌های داخلی ضروری بوده و باید نقص‌های ایجاد شده حین جراحی هر چه زودتر ترمیم گردد. در مواردی که سابقه جراحی‌های قبلی و تروما به شکم وجود ندارد، در نظر داشتن هرنی‌های داخلی منجر به لاپاراتومی زود هنگام و جلوگیری از ایسمی روده در گیر شده و در نتیجه مانع مورتالیتی ناشی از آن خواهد شد و نباید لاپاراتومی و ترمیم روده و امتنوم را به علت نادر بودن هرنی‌های داخلی و تشخیص قطعی به تاخیر انداخت.

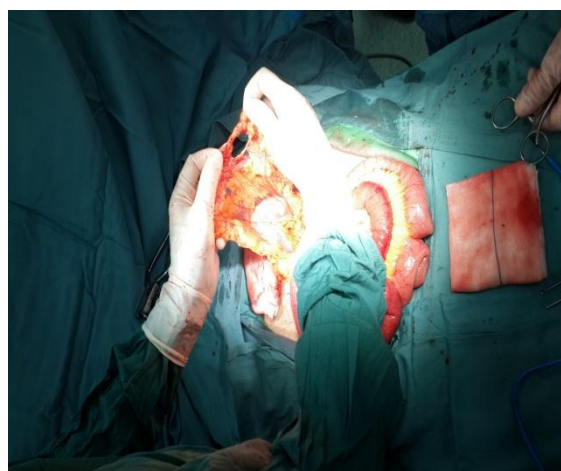
تشکر و قدردانی

از همکاری پرسنل و مسئولین بیمارستان کوثر دانشگاه علوم پزشکی سمنان تشکر و قدردانی می‌شود.

منابع

- [1] Mizell J, Turnage R. Intestinal Obstruction. In: Feldman M, Friedman L, Brandt L, editors. Sleisenger and Fordtran's gastrointestinal and liver disease. 10th ed. Philadelphia: Elsevier; 2016. p. 2154-2155.
- [2] Koushki K, Rostami Nejad M, Azimzadeh P, Asadzadeh Aghdai H, Hajfathali A, Pourhosseingholi MA, et al. Correlation between JAK2V617F mutation and inflammatory bowel disease in patients referring to Taleghani hospital, Tehran. Koomesh 2016; 17: 603-612. (Persian).
- [3] Dunbar KB, Jeyarajah DR. Abdominal Hernias and Gastric Volvulus. In: Mark Feldman MD LSFMA LJB, editor. Sleisenger and Fordtran's Gastrointestinal and Liver Disease. 10th ed. Philadelphia: Elsevier; 2016. p. 407.
- [4] Martin LC, Merkle EM, Thompson WM. Review of internal hernias: radiographic and clinical findings. AJR Am J Roentgenol 2006; 186: 703-717.
- [5] Gomes R, Rodrigues J. Spontaneous adult transmesenteric hernia with bowel gangrene. Hernia 2011; 15: 343-345.
- [6] Mathew JD, Cp GB, M B, M R. Small bowel obstruction- a surprise. J Clin Diagn Res 2015; 9: PD20-21.
- [7] Li JCM, Chu DW, Lee DWH, Chan ACW. Small-bowel Intestinal Obstruction Caused by an Unusual Internal Hernia. Asian J Surg 2005; 28: 62-64.
- [8] See JY, Ong AW, Iau PT, Chan ST. Double omental hernia--case report on a very rare cause of intestinal obstruction. Ann Acad Med Singapore 2002; 31: 799-801.
- [9] Coulier B, Elst BV, Pierard F. Closed loop small bowel occlusion through a congenital defect of the greater omentum. JBR-BTR 2010; 93: 106.
- [10] Blachar A, Federle MP. Internal hernia: an increasingly common cause of small bowel obstruction. Semin Ultrasound CT MR 2002; 23: 174-183.

با توجه به این‌که تا روز بعد در علائم بیمار بهبودی حاصل نشد و عدم دفع گاز و مدفوع به طور کامل وجود داشت، بیمار لاپاراتومی شد. حدود یک لیتر مایع شفاف در فضای شکم وجود داشت. یک سگمان حدود ۳۰ cm از میدژونوم در سوراخی به قطر ۵ cm در اومتنوم بزرگ گیر افتاده بود (شکل ۳). این سگمان پر خون بود ولی روده کاملاً زنده بود و استرنگوله نشده بود. روده آزاد شد و سوراخ برداشته و شکم بسته شد. بیمار سریعاً بهبود پیدا کرد و ۴ روز پس از جراحی مرخص گردید.



شکل ۳. سوراخ اومتنوم بزرگ در لاپاروتومی

بحث و نتیجه‌گیری

به‌طور کل هرنی‌های داخلی بسیار نادر هستند و شیوع آن‌ها بر اساس اتوپسی‌ها ۰/۲-۰/۹٪ برآورد می‌شود در صورتی‌که علامت‌دار شوند به صورت انسداد مزمن روده و تکرارشونده و یا انسداد حاد روده تظاهر می‌کنند [۳]. در سالیان اخیر نوع اکتسابی این گروه از هرنی‌ها به دلیل جراحی‌های RXGB (برای چاقی مرضی انجام می‌شود) و پیوند کبد افزایش یافته است [۱۰].

تشخیص هرنی داخلی در مواجهه با بیماری با علائم و نشانه‌های انسداد روده قبل از عمل جراحی بسیار مشکل است [۳]، گرچه در سالیان اخیر انجام CT در انسدادهای روده توصیه می‌گردد که گاهی می‌تواند کاملاً مطرح‌کننده هرنی‌های داخلی باشد [۱۱، ۷، ۴]، ولی برای تشخیص به موقع این علل و

[12] Bharatam KK, Kaliyappa C, Reddy RR. Right sided transmesenteric hernia: A rare cause of acute abdomen in adults. *Int J Surg Case Rep* 2014; 5: 1154-1157.

[11] Blachar A, Federle MP, Dodson SF. Internal hernia: clinical and imaging findings in 17 patients with emphasis on CT criteria. *Radiology* 2001; 218: 68-74.

Case Report
A rare case of small bowel obstruction

Maryam Azizzadeh (M.D)¹, Setareh Soltani (M.D)², Reza Dabiri (M.D)¹, Hamed Azadbar (M.D)¹, Daryoush Pahlevan (M.D)^{*3}

1 – Dept. of internal medicine, Kowsar Hospital, Medical School, Semnan University of Medical Sciences, Semnan, Iran

2 - Dept. of Surgery, Kowsar Hospital, Medical School, Semnan University of Medical Sciences, Semnan, Iran

3 - Research Center of Social Determinants for Health, Medical School, Semnan University of Medical Sciences, Semnan, Iran

(Received: 31 Jan 2016; Accepted: 27 Aug 2016)

Internal hernias account for approximately 5 percent of cases of small bowel obstruction (SBO) with more than 50% mortality rate. Transomental hernia is very rare, accounting to 1-4% of all internal hernias. So it is a very unusual cause of SBO. We reported a 69 year-old man who presented with SBO signs and symptoms. Early diagnosis and exploration revealed a segment of congested small bowel loop herniated through a defect over the greater omentum. This case is presented for its rarity and its importance in causes of SBO, especially in patients without history of abdominal surgery or trauma.

Keywords: Intestinal Obstruction, Transomental Hernia, Case Report

* Corresponding author. Tel: +98 9122313116

dpahlevan@semums.ac.ir